

# TENDON

## Place du traitement chirurgical

Pr E. Servien,  
Hôpital de la Croix-Rousse-GH Nord  
DIU 2017



# Place du traitement chirurgical

- Quelle lésion anatomopathologique?
- Quel patient?
- Quelle topographie?

# Quelle lésion anatomopathologique?

- Tendinopathies

- *Tendinopathie du corps du tendon*
- *Pathologie d'insertion tendino-périostée ou de la jonction myo-tendineuse*
- *Ténosynovite de la gaine synoviale péri tendineuse*

- Ruptures tendineuses

- Luxations tendineuses

# Quel patient?

- Niveau sportif : occasionnel, haut niveau
- Facteur favorisant
- Traitement entrepris (ttt medical, ondes de choc, PRP...)
- Motivation du patient
- Interrogatoire, examen clinique
- Examen para clinique

# Quelle topographie? (formes cliniques)

- Genou : tendon rotulien, tendon quadricipital, patte d'oie, biceps, poplité, fascia Lata
- Cheville : tendon d'Achille, péroniers
- Epaule : coiffe des rotateurs
- Coude : biceps, triceps, épicondylien....
- Main...

# Quelle topographie? (formes cliniques)

- Genou : tendon rotulien, tendon quadricipital, patte d'oie, biceps, poplité, fascia Lata
- Cheville : tendon d'Achille, péroniers
- Epaule : coiffe des rotateurs
- Coude : biceps, triceps, épicondylien....
- Main...

# Place de la chirurgie?

- Lésion tendineuse aiguë
- Lésion tendineuse chronique

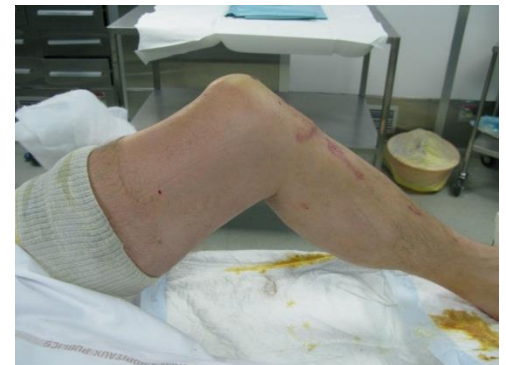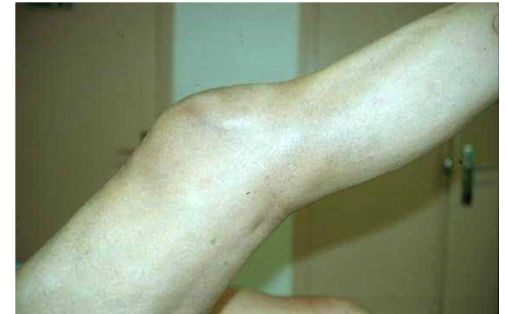# Place de la chirurgie?

- Lésion tendineuse aiguë
- Lésion tendineuse chronique

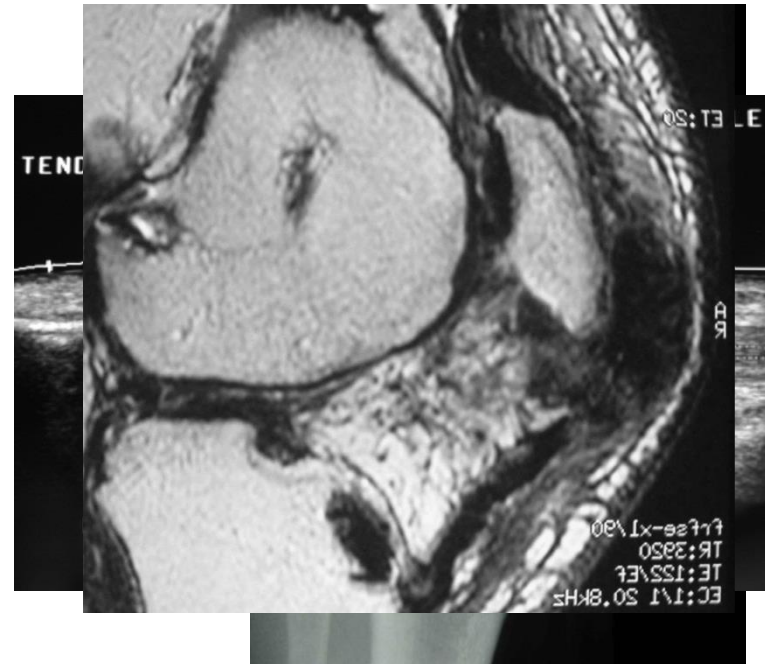
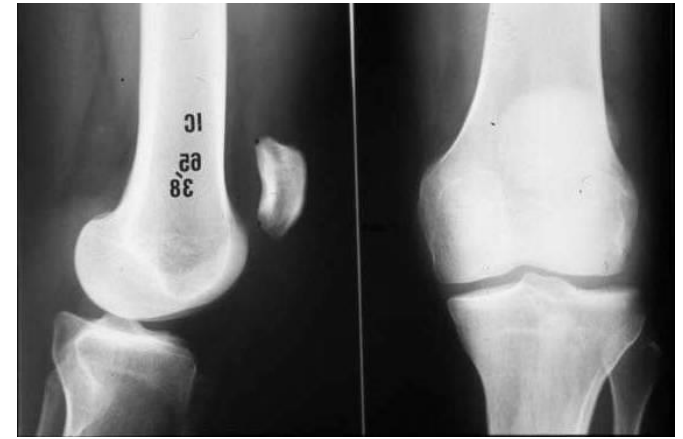
# Rupture du tendon rotulien

- Age <40
- Sport ++
- Déficit d'extension active (DEA)
- Ascension de la rotule
- Souvent négligée+++ (difficultés chirurgicales)



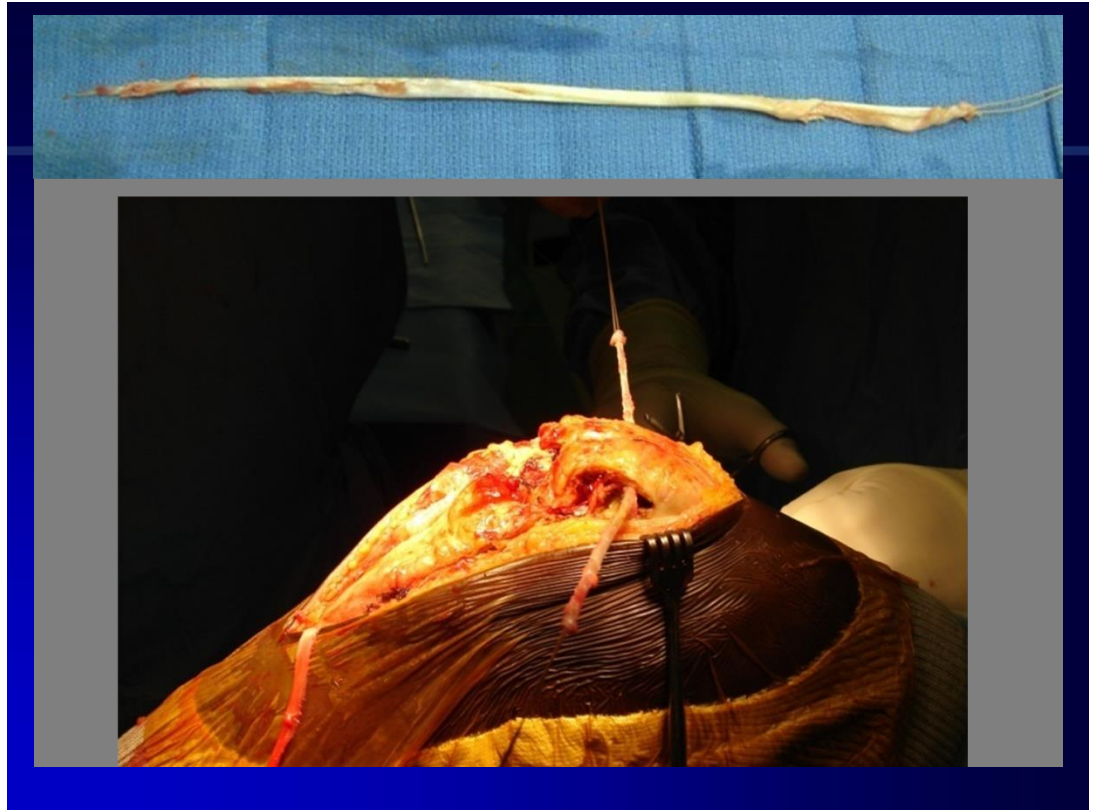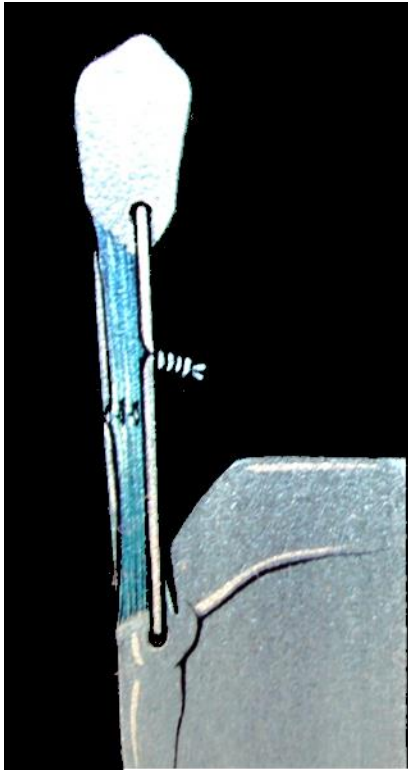
- Rx : patella alta (index de Caton Deschamps > 1.2)
- Radio comparatives
- Radio à 90°
- Echographie
- IRM



***Indication chirurgicale formelle***

# Suture directe + renfort

*Au tendon ischiojambier (+++) ou au fil métallique*

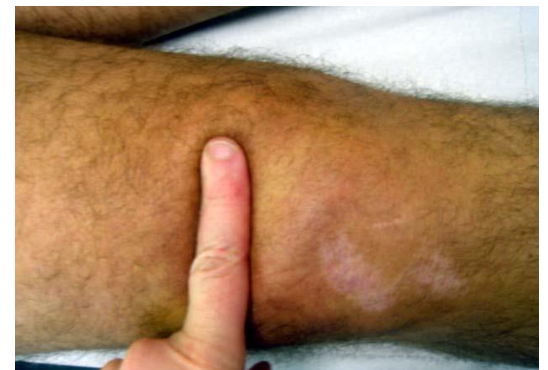
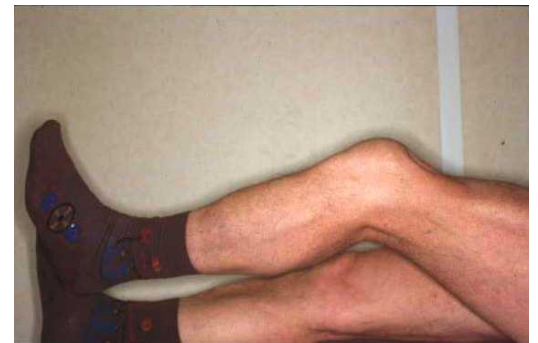
# Suites postopératoires

- Attelle de repos à 30° de flexion
- Marche avec appui avec attelle en extension
- Rééducation passive manuelle
  - 0-45° 15J
  - 0-70° 15J
  - 0-90° 15J
- Objectif : suture solide à 90° de flexion, rééducation précoce

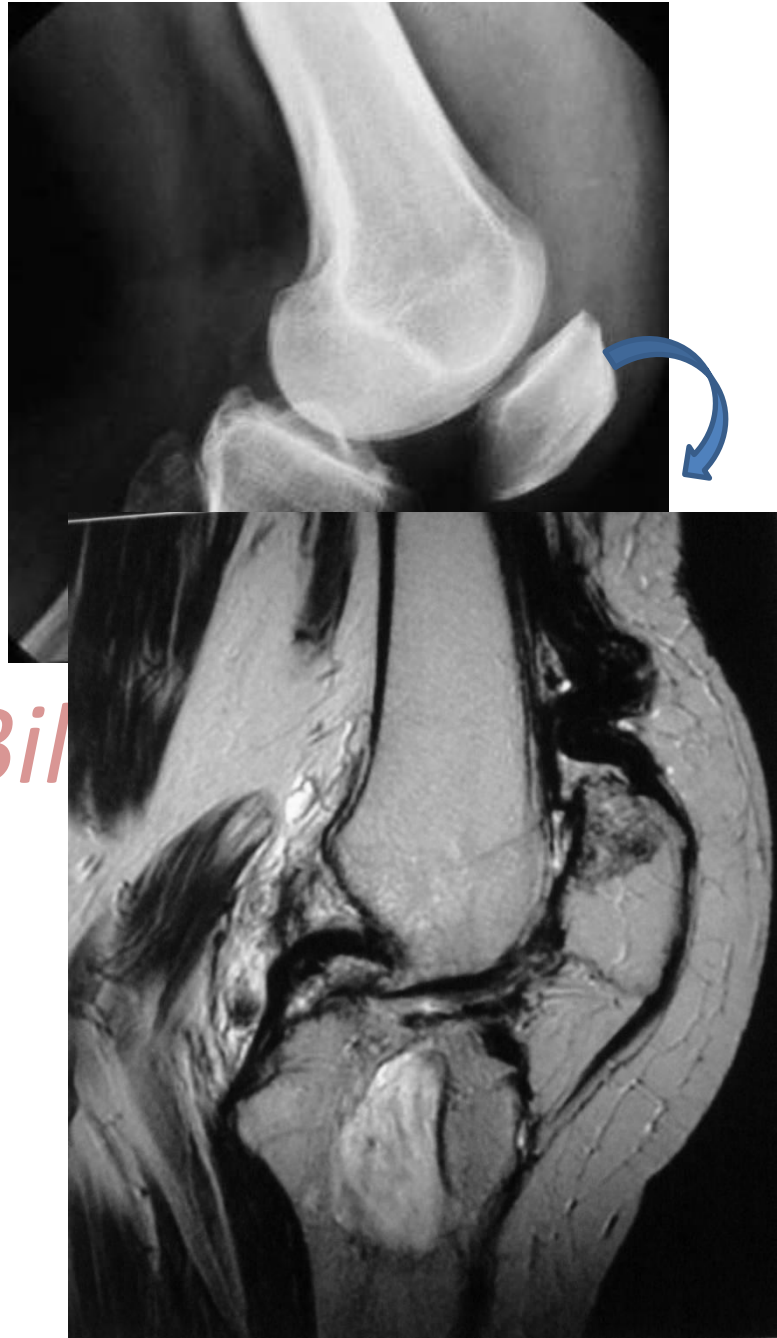
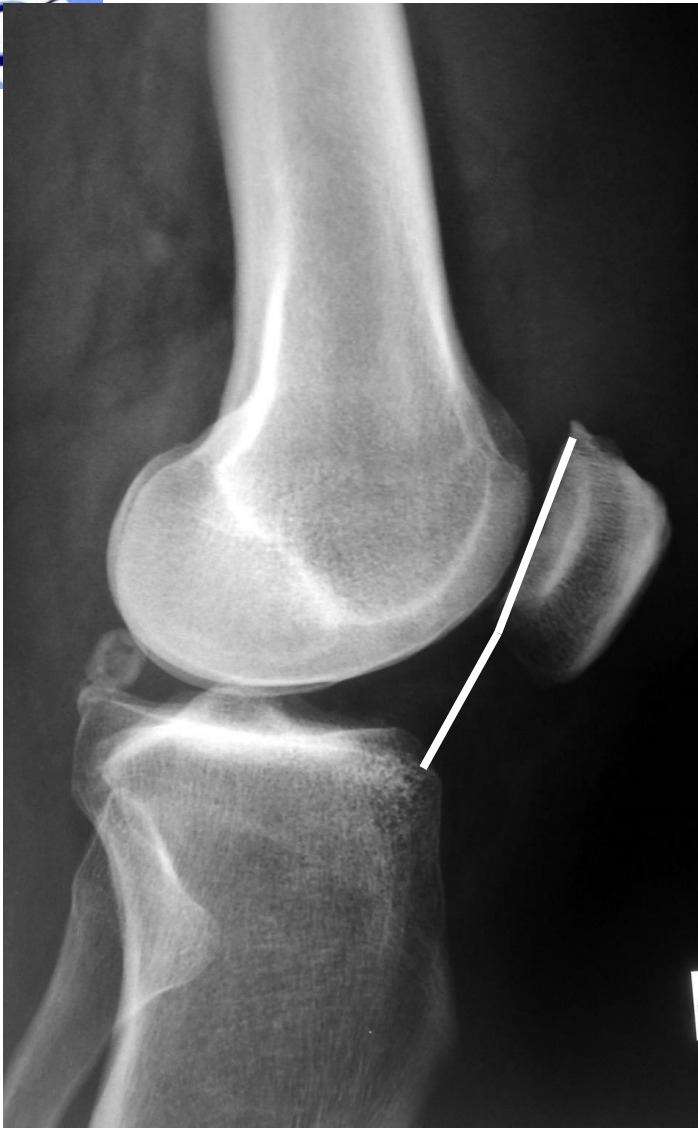# Rupture du tendon quadricipital

- Age >40
- Douleur brutale
- Instabilité chronique
- Déficit d'extension active
- Rotule abaissée
- Dépression palpable

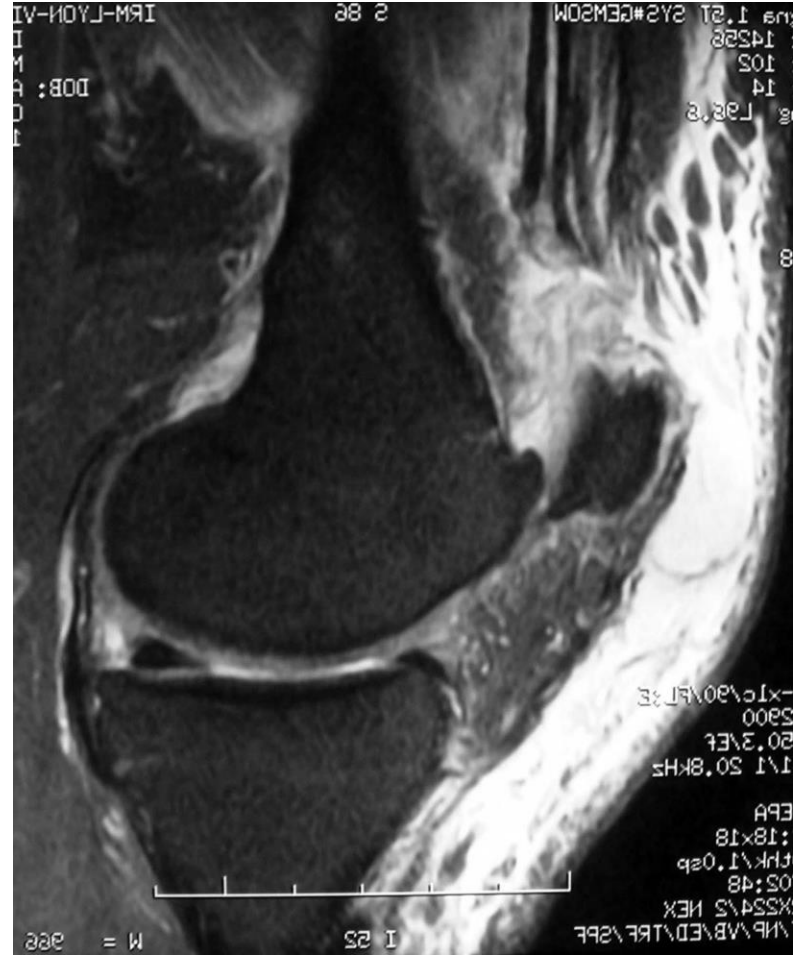
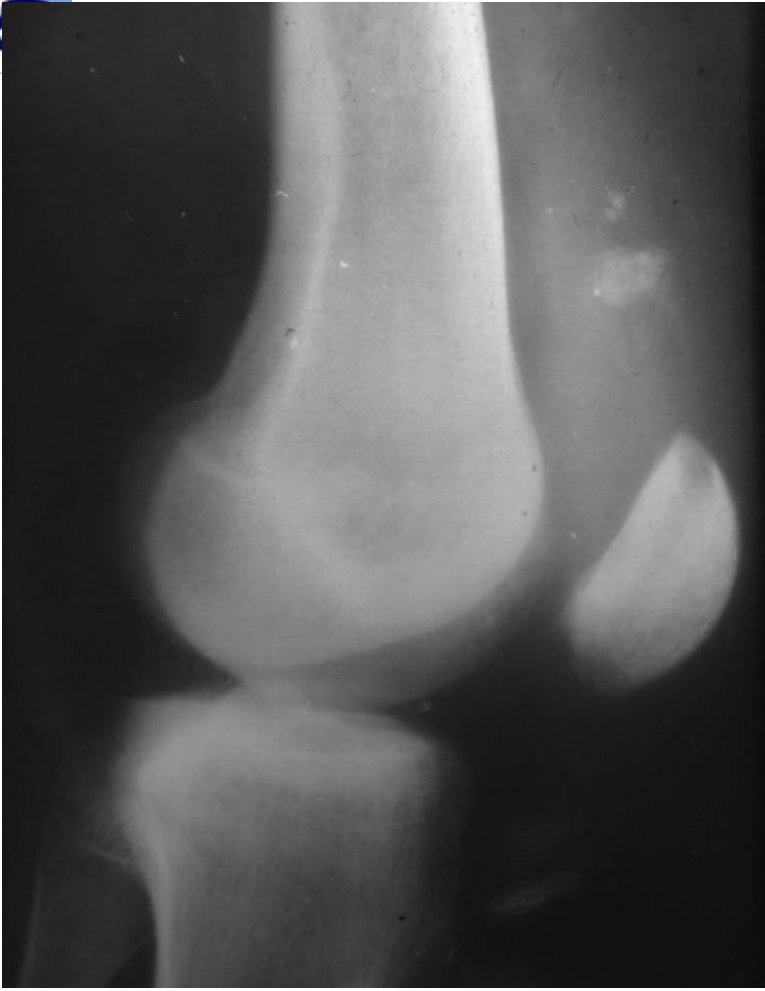
# Décalottement du tendon quadricipital

- Avulsion du tendon quadricipital
- Age 20ans
- En 2 temps
  - Traumatisme direct
  - Immobilisation / attelle
  - Rupture



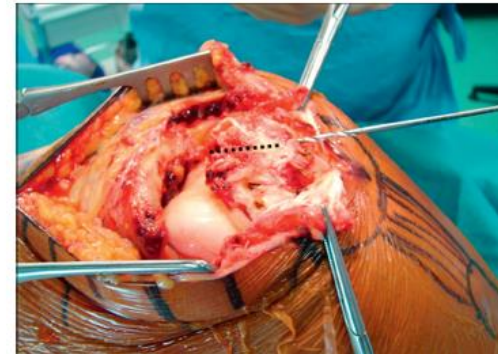
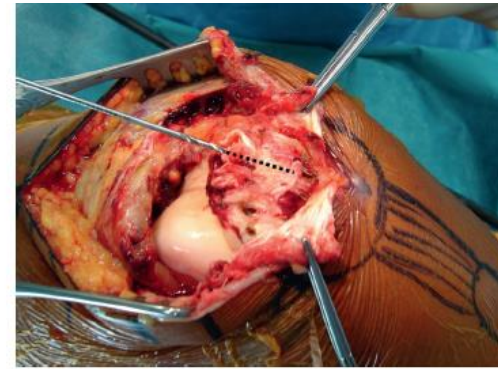
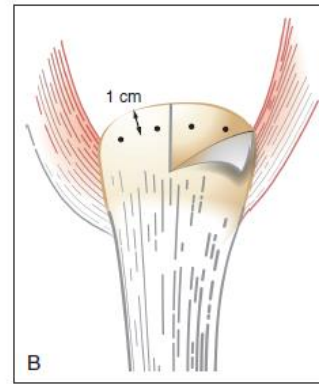
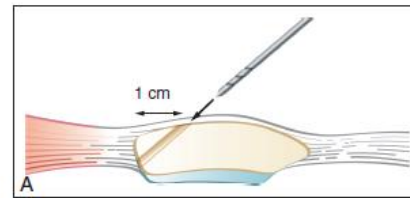
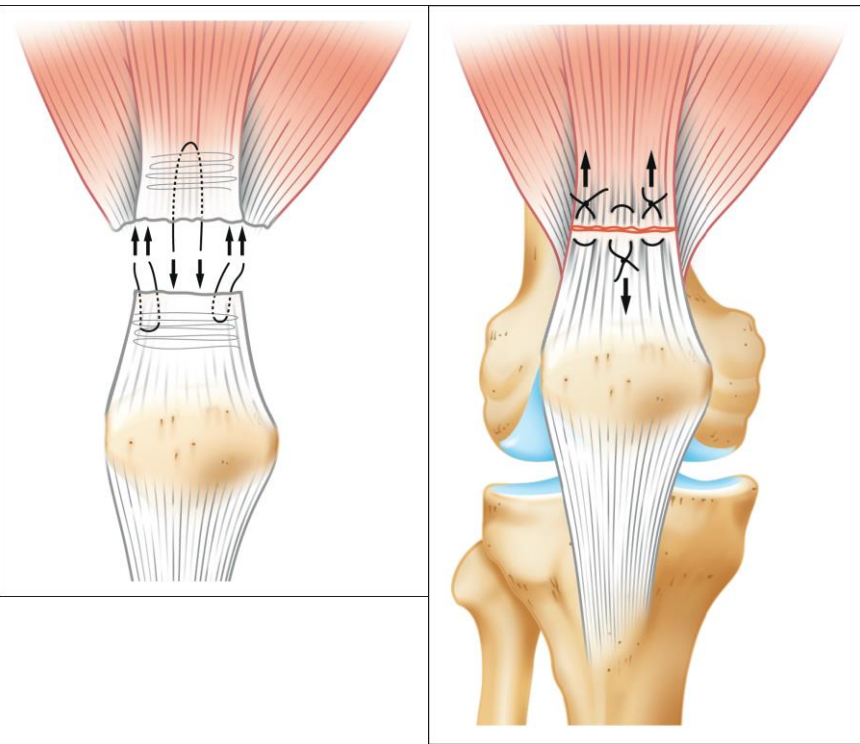
*Bil*





# Suture direct sans renfort

## *Suture ou réinsertion trans-osseuse*



*Suites postopératoires identiques au tendon rotulien*

# Rupture du tendon d'Achille

## \* traitement fonctionnel

( modalités ? )

**VS**

## \* traitement chirurgical

± renforts ( troubles de cicatrisation ? )

**VS**

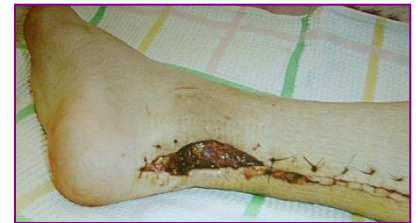## \* Sutures per cutanées

- Tenolig ...( taux de rupture II ? )

- mini invasive (Achillon) *( Assal 1998 )*

# Traitement chirurgical conventionnel

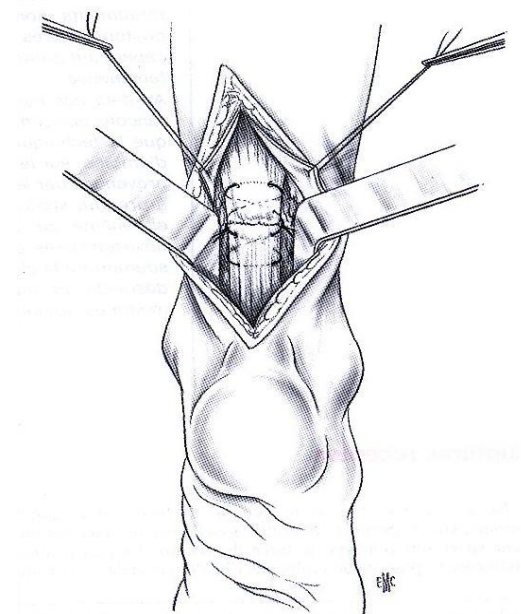
- Suture +/- renfort
- Plâtre 6 semaines dont 3 en équin ou mobilisation précoce?
- Avantages :
  - vision directe de la qualité de la suture
  - tension adéquate
  - taux de rupture itérative faible = 2%
- *Inconvénient +++ :*



*Taux des complications cutanées postopératoires =  
15% dont 2 à 3% graves*

# principes

- But : rétablir la longueur normale du tendon ( force du triceps )
- Rigueur opératoire +++
- Précautions vis à vis de la peau
- Réparation par lacage



3 Technique de réparation : lacage.

# Cas des lésions hautes

- jonction myotendineuse : bien vascularisé et revêtement cutané de bonne qualité

## CHIRURGIE VS ORTHOPEDIE

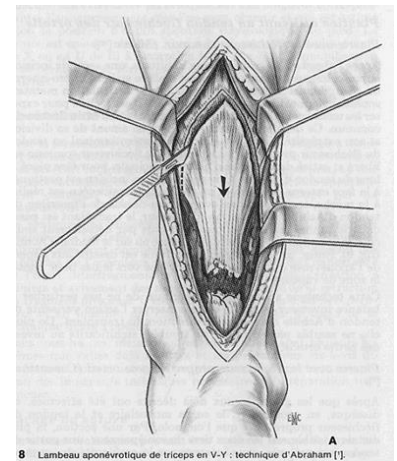
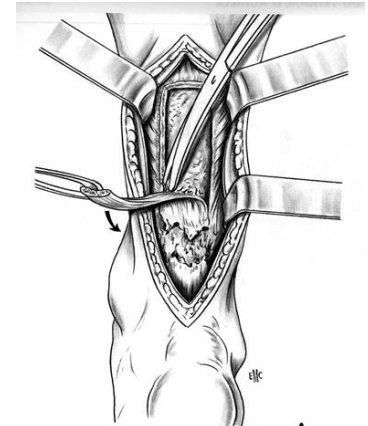
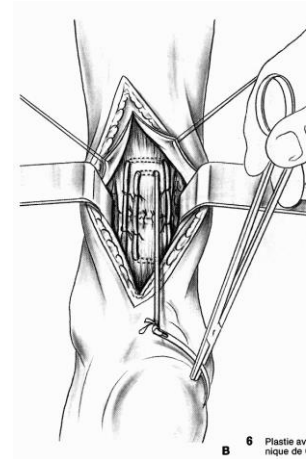
- Peu d'inconvénient et de difficulté à suturer
- Ttt orthopédique : très bon résultats

# Cas des lésions basses

- Rares
- Soit à proximité de l'insertion calcanéenne
- Soit avulsion ou avulsion osseuse
- La chirurgie s'impose avec réinsertion transosseuse par fil ou par agrafe
- Couverture cutanée problématique (mince et de mauvaise qualité)

# Suture et renfort

- Technique de BOSWORTH
- Plastie avec le plantaire grêle (CHIGOT et COLL)
- Lambeau aponévrotique en V-Y (ABRAHAM)



ntaire grêle

# Intérêts des techniques percutanées

- Assurent la restitution de la longueur du tendon
- Sans exposer aux complications cutanées



# Indications

➤ **Traitement Orthopédique**

- Ruptures hautes (jonction musculo-tendineuse)

➤ **Traitement Orthopédique ou Fonctionnel**

- Contre-indications locales ou générales à la chirurgie
- Volonté du patient (refus chirurgie – pas d' interruption du travail)

➤ **Sutures mini invasives +++**

(en plein développement)

➤ **Chirurgie conventionnelle**

- Ruptures vues tardivement (> 8 jours)
- Désinsertions calcanéennes

*- Sportifs de haut niveau*

# Place de la chirurgie?

- Lésion tendineuse aiguë
- Lésion tendineuse chronique : tendinopathie

# Tendon rotulien

- Pointe Rotule ++ 90%
- Mouvement de tangage...
- Conflit avec la face profonde du tendon
- Corps +/-
- TTA +/-
- **E: Osgood Schlatter / Sinding Larsen et Johansson**
- **Post opératoire**

# Traitement Chirurgical

## ➤ ***ÉCHEC du ttt médical***

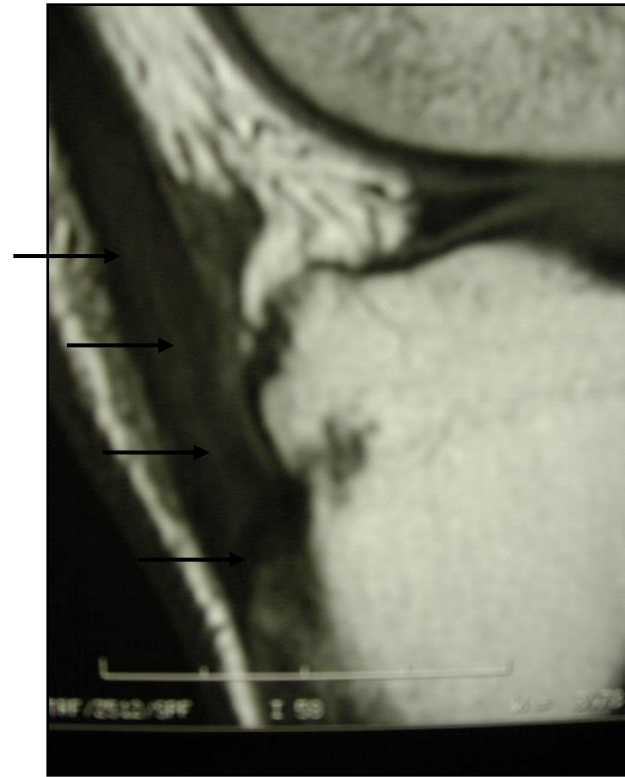
*Après échec du traitement médical et kinésithérapie bien conduits*

# Traitement Chirurgical

- ✓ *Excision de nodules / kystes / calcifications*
- ✓ *Peignage du tendon*
- ✓ *Résection de la pointe +/- capitonnage*
- ✓ *Prélèvement 1/3 moyen*
- ✓ *Retournement 1/3 moyen*
- ✓ *Ablation d'ossification (séquelle d'Osgood)*

# *Traitement Chirurgical*

*Lésions en plein corps*

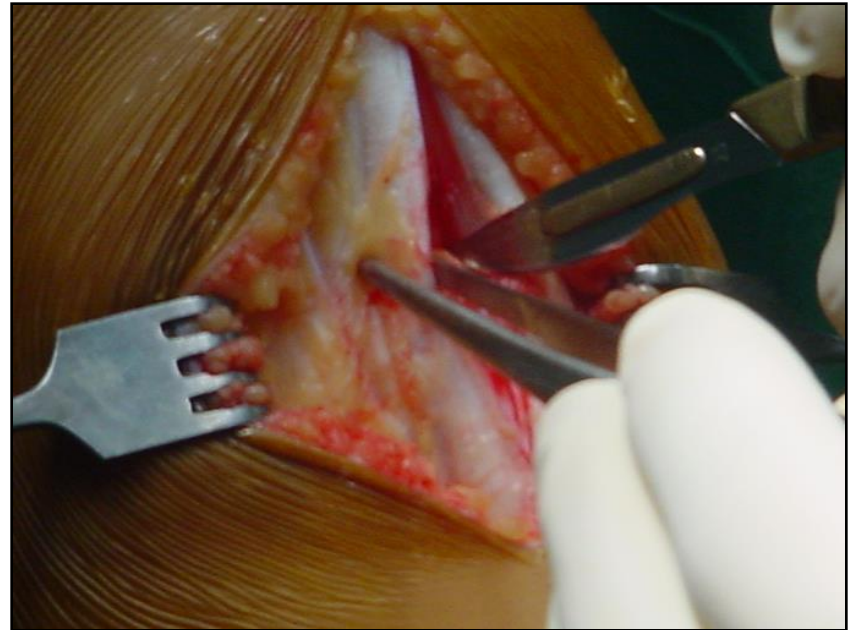


# Traitement Chirurgical

- ✓ *Excision de nodules / kystes / calcifications*
- ✓ **Peignage du tendon**
- ✓ *Résection de la pointe +/- capitonnage*
- ✓ *Prélèvement 1/3 moyen*
- ✓ *Retournement 1/3 moyen*
- ✓ *Ablation d'ossification (séquelle d'Osgood)*

# Traitement Chirurgical

*Sens des fibres*

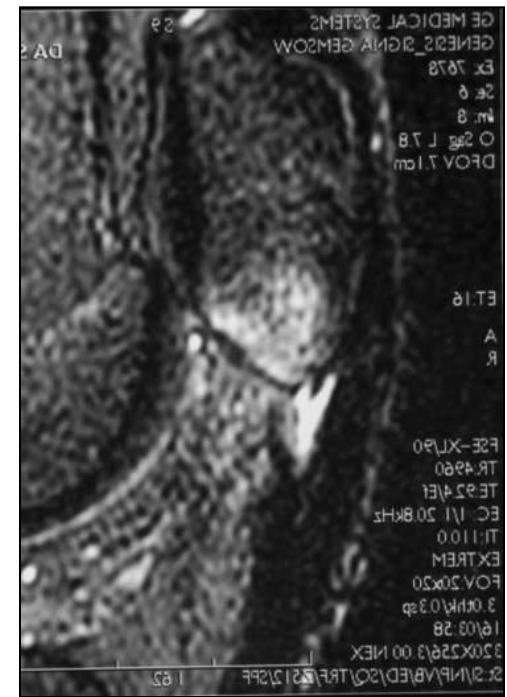
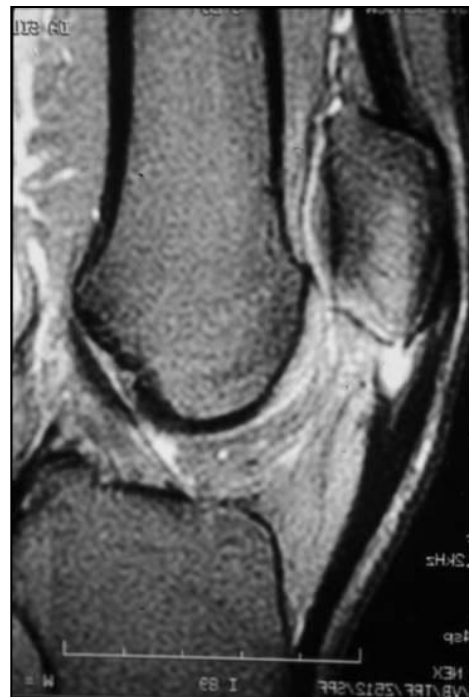
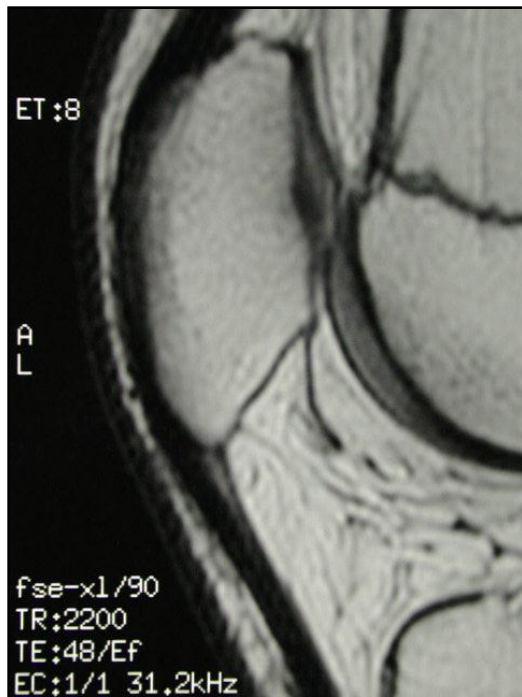

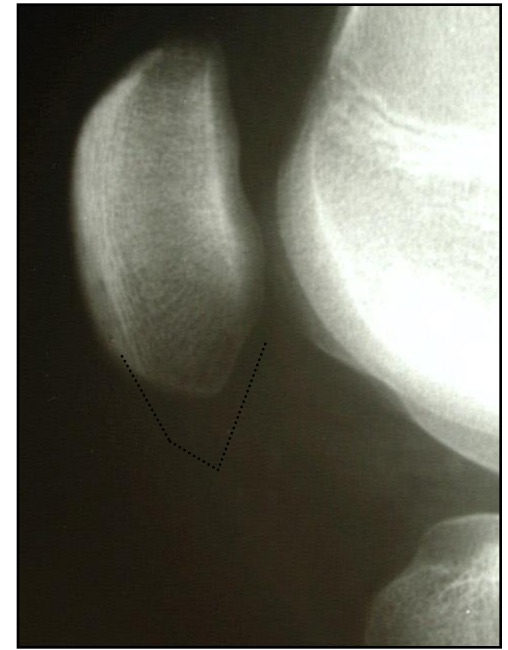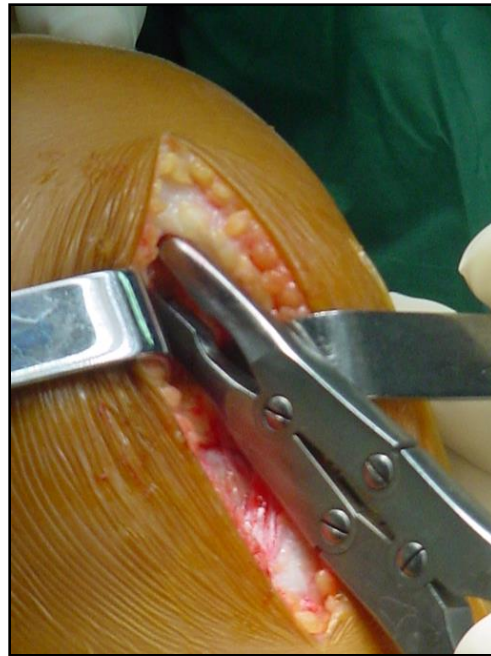
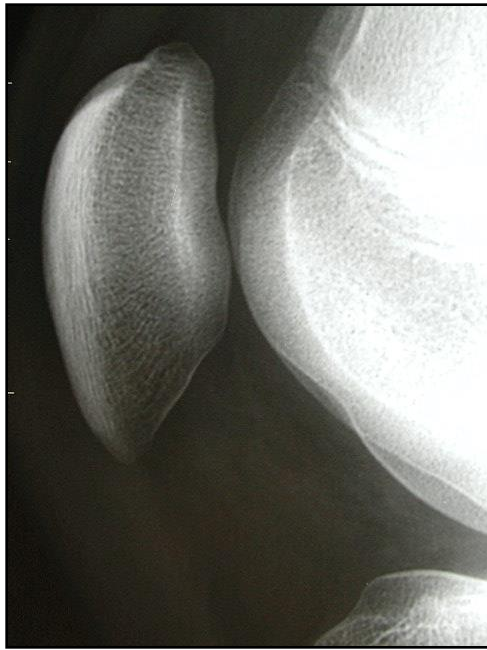# Traitement Chirurgical

- ✓ *Excision de nodules / kystes / calcifications*
- ✓ *Peignage du tendon*
- ✓ **Résection de la pointe +/- capitonnage**
- ✓ *Prélèvement 1/3 moyen*
- ✓ *Retournement 1/3 moyen*
- ✓ *Ablation d'ossification (séquelle d'Osgood)*

# Traitement Chirurgical



# Traitement Chirurgical



*Préopératoire*



*postopératoire*

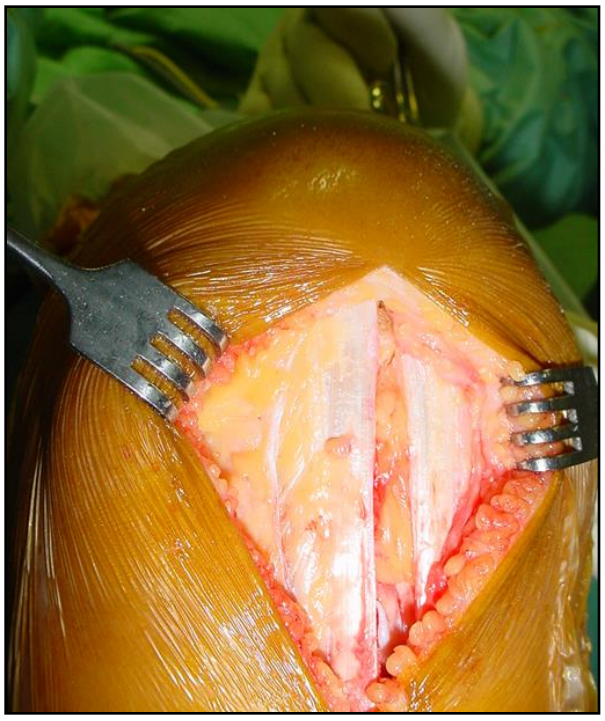


# **Traitement Chirurgical**

- ✓ *Excision de nodules / kystes / calcifications*
- ✓ *Peignage du tendon*
- ✓ *Résection de la pointe +/- capitonnage*
- ✓ **Prélèvement 1/3 moyen**
- ✓ *Retournement 1/3 moyen*
- ✓ *Ablation d'ossification (séquelle d'Osgood)*

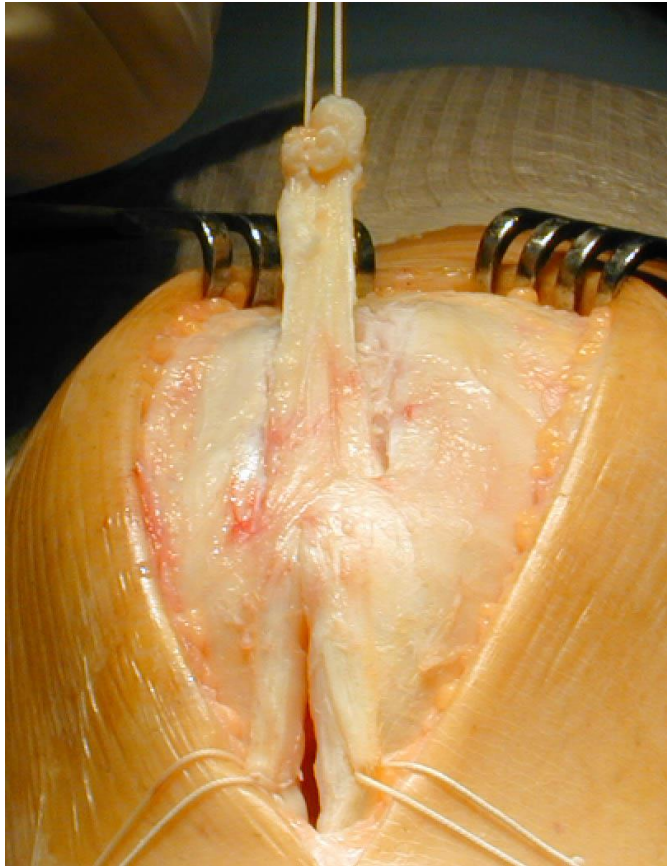


# ***Traitement Chirurgical***

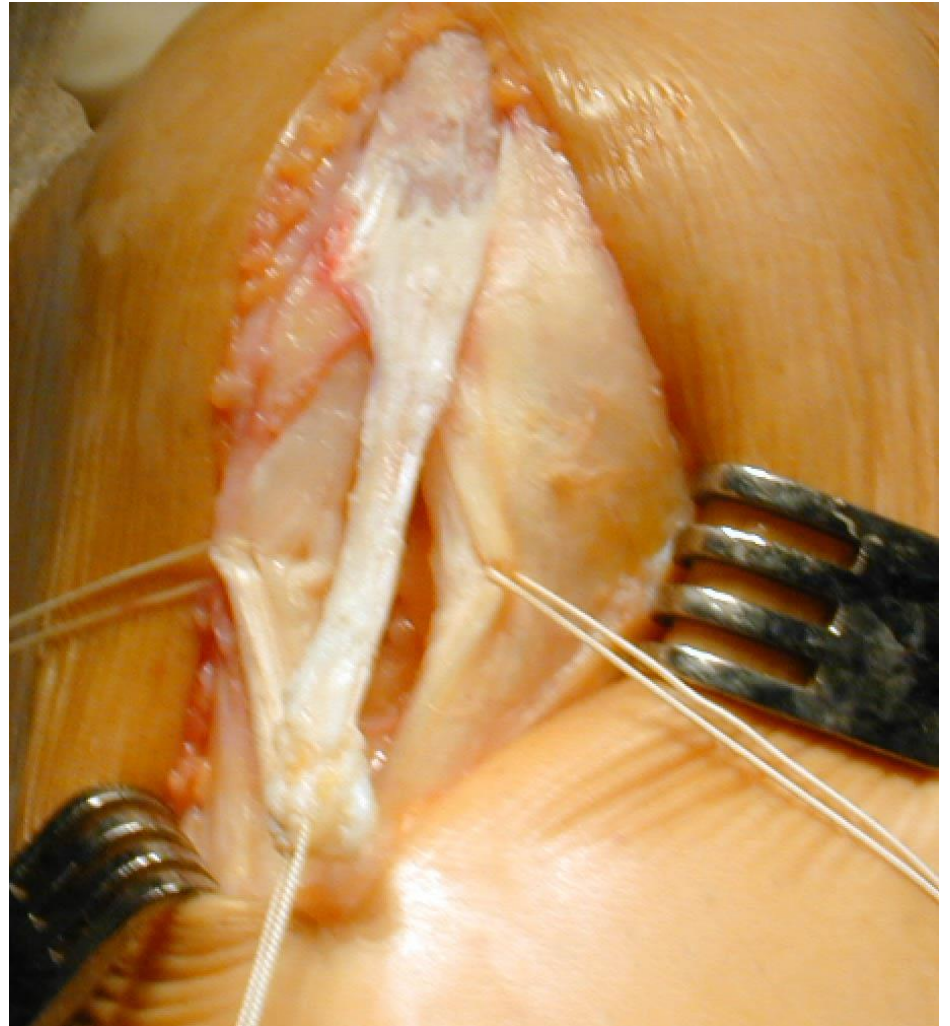


# Traitement Chirurgical

- ✓ *Excision de nodules / kystes / calcifications*
- ✓ *Peignage du tendon*
- ✓ *Résection de la pointe +/- capitonnage*
- ✓ *Prélèvement 1/3 moyen*
- ✓ ***Retournement 1/3 moyen***
- ✓ *Ablation d'ossification (séquelle d'Osgood)*



*B. Moyen, J. Chouteau*



# Traitement Chirurgical

- ✓ *Excision de nodules / kystes / calcifications*
- ✓ *Peignage du tendon*
- ✓ *Résection de la pointe +/- capitonnage*
- ✓ *Prélèvement 1/3 moyen*
- ✓ *Retournement 1/3 moyen*
- ✓ ***Ablation d'ossification (séquelle d'Osgood)***



# Traitement Chirurgical

- ✓ Excision: nodules / kystes / Ca++
- ✓ Peignage du tendon
- ✓ Résection de la pointe
- ✓ +/- capitonnage (fat pad)

*91% bons résultats*

*Saillant G. Traitement chirurgical des tendinites rotuliennes. In: Pathologie chirurgicale du genou du sportif. Cah Ens So F C O T n ° 56 211-214, 1996*

# Traitement Médical ou Chirurgical ?

## SURGICAL TREATMENT COMPARED WITH ECCENTRIC TRAINING FOR PATELLAR TENDINOPATHY (JUMPER'S KNEE)

A RANDOMIZED, CONTROLLED TRIAL

BY ROALD BAHR, MD, PHD, BJØRN FOSSAN, PT, SVERRE LØKEN, MD, AND LARS ENGBRETSSEN, MD, PHD

THE JOURNAL OF BONE & JOINT SURGERY · JBJS.ORG  
VOLUME 88-A · NUMBER 8 · AUGUST 2006

# Traitement Médical ou Chirurgical ?

No advantage was demonstrated for surgical treatment compared with eccentric strength training. Eccentric training should be tried for **12 weeks** before open tenotomy is considered for the treatment of patellar tendinopathy.

# Tendon quadricipital

- Haltérophiles, cyclistes, joggeurs
- Surmenage
- Douleur dôme et tendon proximal
- Triade: apparaît à la marche
- disparaît à l'effort
- réapparaît au repos
- XR: ostéophytes
- Ttt: même principes

# Fascia Lata

- Runner's knee (essuie glace)
- Genu varum – Pronation avant pied
- Bursite ou synovite (récessus latéral externe)

# Fascia Lata

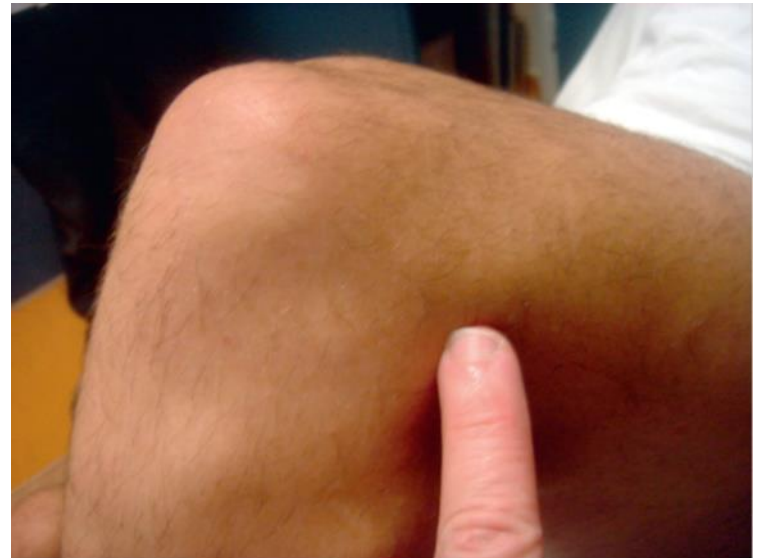- Douleur persistante après effort
- Douleur absente genou verrouillé
- Pression épicondyle + flexion / extension

Test de Noble

[Noble CA.](#)

*Iliotibial band friction syndrome in runners.*

*Am J Sports Med.* 1980 Jul-Aug;8(4):232-4.

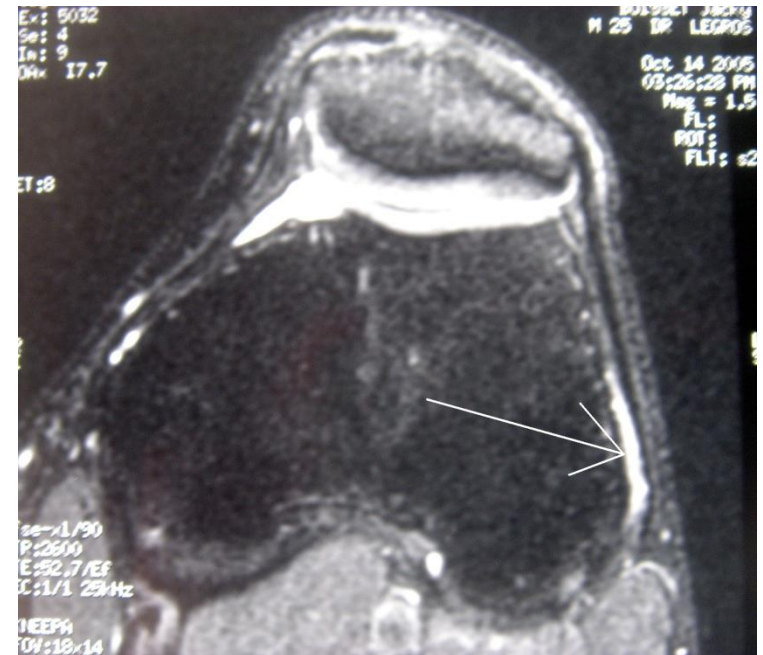

# ***Fascia Lata***

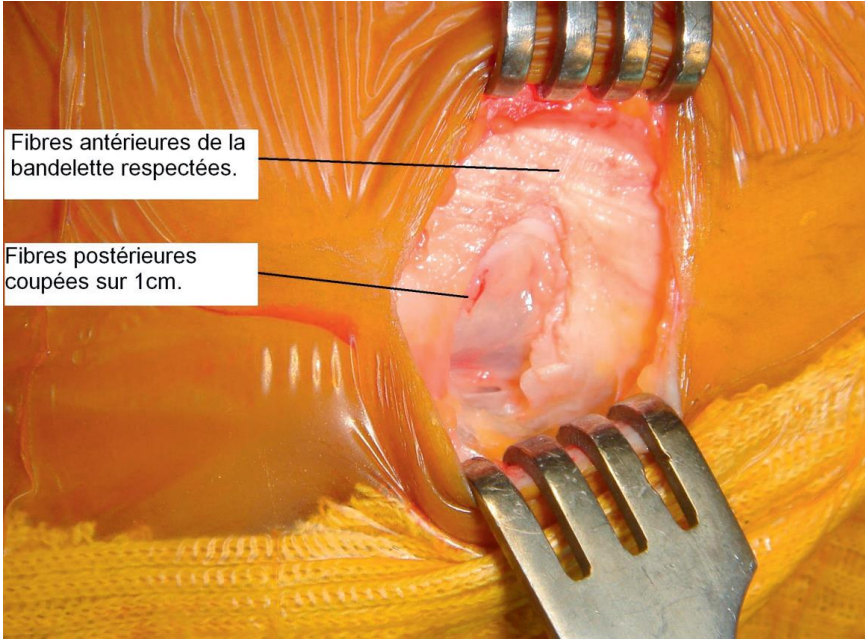
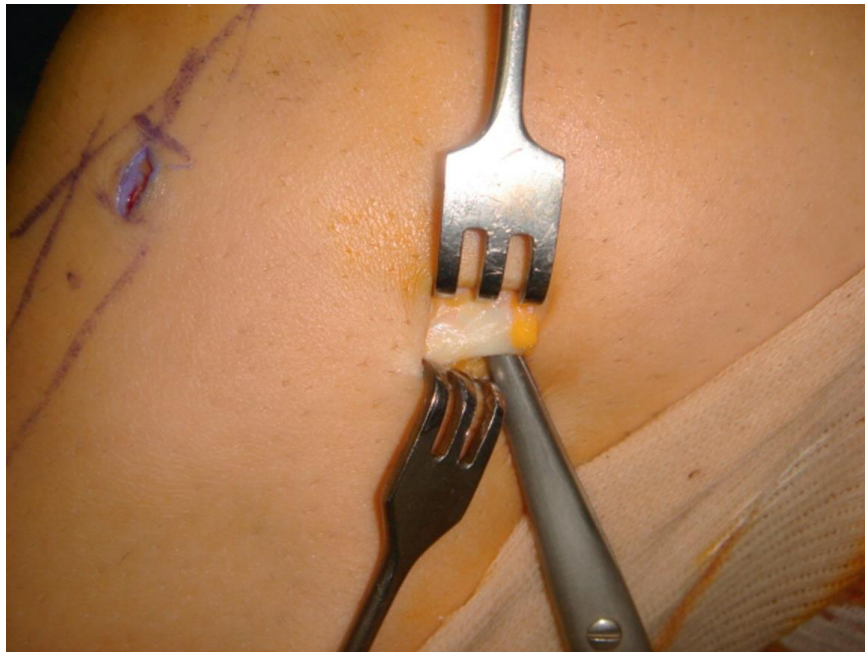
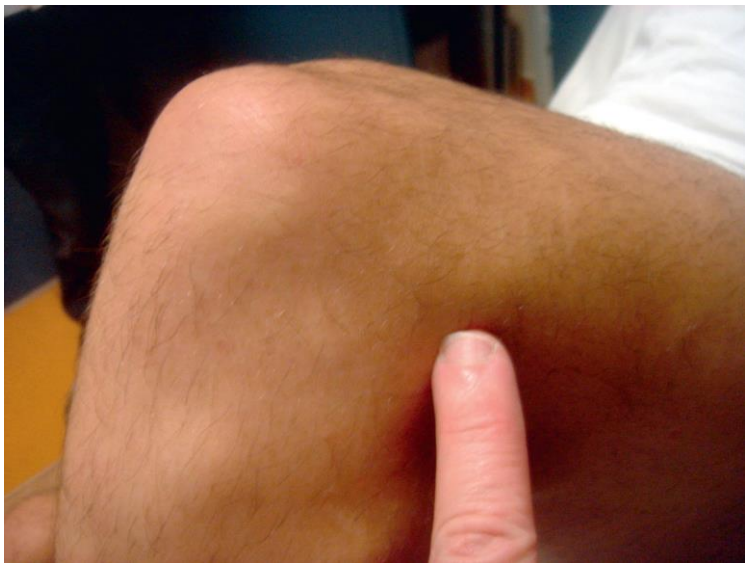➤ ***Test à la Xylocaïne***

➤ ***IRM: hypersignal, bursite***

➤ ***Ttt fonctionnel...***



➤ ***Plastie d'allongement en cas d'échec du traitement médical bien conduit***



Fibres antérieures de la bandelette respectées.

Fibres postérieures coupées sur 1cm.



# Conclusion

- Sujet très vaste
- Importance de la chirurgie dans l'arsenal thérapeutique
- En aigüe +++
- En chronique : après échec du traitement médical bien conduit (adjonction de PRP?) et surtout REPOS & FACTEURS EXTRINSEQUES !!!!